BEITRAG ZUR KENNTNISS

DER

PERIOSTALEN SARKOME.

INAUGURAL-DISSERTATION

DER

MEDIZINISCHEN FACULTÆT ZU JENA

ZUR

ERLANGUNG DER DOCTORWUERDE

IN DER

MEDIZIN, CHIRURGIE UND GEBURTSHUELFE

VORGELEGT VON

HUGO WEHLING

PRAKTISCHER ARZT IN ICHTERHAUSEN.

JENA.

DRUCK VON C. JULIUS HOSSFELD.

1894.

Genehmigt von der medicinischen Fakultät auf Antrag des Herrn Hofrath Professor Dr. Riedel.

Jena, den 8. Mai 1894.

Binswanger
z. Z. Dekan.

Von den bösartigen Neubildungen, welche sich an den Extremitätenknochen vorfinden, sind die periostalen Sarkome in therapeutischer Beziehung ganz besonders geeignet, die Aufmerksamkeit der Chirurgen in Anspruch zu nehmen. Da bei ihnen das Wachsthum sehr rasch vor sich geht und ganz exquisit die Fähigkeit vorhanden ist, Metastasen in den verschiedensten Körpertheilen zu bilden, so entsteht für den Operateur die Indikation, einmal möglichst frühzeitig und denn möglichst radikal zu operiren. Der ersten Indikation zu genügen, liegt oft nicht in der Macht des Chirurgen, weil sich die Patienten zu spät beim Arzte einfinden, dagegen kann die zweite Indikation durch Amputation und Exartikulation des ergriffenen Gliedes erfüllt werden. Sind die Erfolge, welch wir durch diese operative Eingriffe erreichen, auch nicht immer glänzende und gute, so liegt dies weniger an den Operationsmethoden als an dem Wesen und der Beschaffenheit der überaus bösartigen Neubildungen, welche entfernt werden sollen. Jedenfalls liegt kein Grund vor, die Indikationsberechtigung

dieser Operationen anzuzweifeln, wie dies in letzter Zeit Bork hinsichtlich der Exartikulation bei malignen Neubildungen des Oberschenkelknochens gethan hat. Wir sind vielmehr gezwungen, die bisherige Behandlungsmethode der bösartigen Neubildungen beizubehalten, so lange uns keine bessere bekannt ist, und die damit erzielten Heilungen werden einen um so höheren Werth haben, je seltener sie sind. Von dem Gesichtspunkte ausgehend, dass die Veröffentlichung selbst einer kleineren Anzahl Fälle dieser Geschwulstform, deren Entstehung und Wesen zum Theil noch in Dunkel gehüllt ist, lehrreich wirken kann, gebe ich im Folgenden die Fälle von periostalem Sarkom wieder, welche in der Zeit vom 1. April 1888 bis zum 1. April 1894 in der chirurg. Klinik zu Jena vom Herrn Hofrath Prof. Dr. Riedel operirt worden sind.

Was die Aetiologie der Knochensarkome anbetrifft, so wird von der Mehrzahl der Patienten ein Trauma als Entstehungsursache angegeben. Von den zehn unten mitgetheilten Fällen gaben vier Patienten einen Fall, einen Stoss oder einen Schlag als Ursache ihres Leidens an. Die Patienten behaupten, sofort nach der Verletzung sei Schmerz aufgetreten und eine Anschwellung des verletzten Körpertheils beobachtet worden, in anderen Fällen vergeht der Schmerz wieder und erst nach längerer Zeit stellt sich eine Anschwellung ein. In No. 8 der mitgetheilten Fälle spürte der Patient zuerst »ein leichtes Reissen« über dem linken Knie, und

nachdem er sich später gestossen hatte, trat eine Anschwellung des Knochens auf. Diese Beobachtung würde dafür sprechen, dass oft schon ein Tumor in und am Knochen vorhanden ist, welcher erst in Folge eines Traumas und dadurch bedingter erhöhter Schmerzempfindlichkeit die Aufmerksamkeit des Patienten auf sich lenkt. Der kritischen Beurtheilung des Klinikers halten alle diese Angaben der Patienten über Entstehung ihres Leidens keinen Stand.

Die Knochensarkome befallen vorwiegend jugendliche im Wachsthum befindliche Personen, sie haben ihren Sitz in der Nähe der Epiphysenlinie, sie treten am häufigsten am unteren Ende des femur, am Tibiakopf und Humeruskopf auf. Da sich nun aber an diesen Theilen auch Osteomyelitis und Tuberkulose mit Vorliebe entwickeln, für welche ebenfalls das Trauma als Entstehungsursache angegeben wird, so sind wir gezwungen, dieses nur als Gelegenheitsursache anzunehmen, welches einen schon im Knochen vorhandenen Reizzustand vermehrt. Welche anderen Momente bei der Entstehung der Geschwulst eine Rolle spielen, ist unbekannt.

Versuche von Hygienikern, welche nach Injektion einer bestimmten Mikroorganismenart in den Körper des Versuchsthieres nur bei gleichzeitiger künstlicher Fraktur eines Knochens, an der Verletzungsstelle eine typische Osteomyelitis erzeugten, legen den Gedanken nahe, dass das Trauma den betreffenden Körpertheil zum locus minoris restistentiae macht, und dass viel-

leicht unter Betheiligung von gewissen uns bis jetzt unbekannten niedern Gebilden welche zur Zellproliferation anregen, die Knochensarkome entstehen.

Für die Diagnose der Knochensarkone sind die Angaben der Patienten über die Ursache ihres Leidens ebenfalls von geringem Werth. Im Gegentheil sind sie geeignet, da auch bei der Tuberkulose in der Erzählung der Kranken die Verletzung eine grosse Rolle spielt, eine Verwechselung der epiphysären Sarkome mit Tuberkulose herbeizuführen. Erschwert wird in diesen Fällen die Diagnose, wenn es sich um eine geringfügige Knochenauftreibung bei gleichzeitigem Bestehen einer Gelenkschwellung handelt. Die Beobachtung, dass die Knochenauftreibung wächst, während die Gelenkschwellung bei vollkommener Ruhe abnimmt oder sich nicht verändert, wird hierbei bald zur Diagnose des Sarkoms führen. Auch die spindelförmige Gestalt, welche sich bei längere Zeit bestehender Tuberkulose herausbildet, ist in diagnostischer Richtung wohl beachtenswerth, da die Fälle, in welchen ein epiphysäres Sarkom eine spindelige Form annimmt, zu den Seltenheiten gerechnet werden müssen. Zuweilen werden epiphysäre Sarkome, bei welchen im Beginne der Entwickelung eine Gelenkschwellung auftritt, von Aerzten für Tuberkulose gehalten.

Da die Knorpel dem Vordringen des Sarkoms in das Gelenk einen sehr grossen Widerstand entgegen setzen, so werden die Gelenke verhältnissmässig selten von Knochensarkomen ergriffen, und das

Freibleiben der Gelenke bildet ein wichtiges diagnostisches Merkmal gegenüber der Tuberkulose.

Auch mit acuten entzündlichen Prozessen am Knochen werden die Sarkome bisweilen verwechselt. Besonders leicht kann dieser Irrthum in der Diagnose eintreten bei rasch wachsenden blutreichen, weichen Tumoren, deren Entwickelung nach einem angeblichen Trauma erfolgt und mit erhöhter Temperatur einhergeht.

Infiltration über dem Tumor, fluktuirende Schwellung, Mangel an Pergamentknittern, Schmerzhaftigkeit der Anschwellung bei Fiebertemperatur können sehr wohl zur Diagnose eines Abszesses oder auch einer Osteomdyelitis verleiten.

Das Verhalten der Körpertemperatur kann dabei nicht als unterscheidendes Merkmal angesehen werden. Es ist zwar bekannt, dass die Knochensarkome sich in der Regel ohne fieberhafte Temperatursteigung entwickeln, dennoch fehlt es nicht an Fällen, besonders bei schnellwachsenden bösartigen Tumoren, bei welchen eine Fiebersteigerung eintritt.

Fall 3 und 7 unserer Beobachtung, welche mit hohem Fieber einhergingen, zeichneten sich durch rasches Wachsthum und Bösartigkeit aus. Beide Fälle endeten kurze Zeit nach der Operation lethal.

Diagnostische Schwierigkeiten können ferner bei Unterscheidung zwischen Sarkom und Gumma entstehen. Eine Unterscheidung ermöglicht das Auftreten der Knochengummata gegenüber den Sarkomen. Knochengummata treten sehr oft primär multipel auf,

Knochensarkome sehr selten, Gummata bleiben ferner in der Regel kleiner und erweichen schneller als Sarkome. Auch die nach centraler Erweichung in der Umgebung der Gummata auftretende Schwielenbildung verdient bei der Diagnose berücksichtigt zu werden.

Während, wie wir gesehen haben, die Diagnose der peripheren Sarkome oft mit grosser Schwierigkeit verbunden ist, besitzen wir, in der nach geringfügigem Trauma entstandenen Spontanfractur ein diagnostisches Merkmal, welches sehr oft auf das Bestehen eines Sarkoms am Knochen hindeutet; auch eine Luxation kann das erste Symptom eines Sarkoms sein. Die Fraktur und die Luxation sind in diesen Fällen als eine Folge und ein Symptom dieser Krankheit zu betrachten. Freilich können wir niemals mit unbedingter Sicherheit aus diesem Symptom allein die Diagnose auf Sarkom stellen, da noch andere Geschwulste eine Spontanfraktur im Gefolge haben können. In differentialdiagnostischer Hinsicht ist hier an erster Stelle die Spontanfraktur zu erwähnen, welche der Echinococcus verursacht.

Ich will hier kurz einen Fall anführen, bei welchem die Diagnose zwischen Sarkom und Echinococcus schwankte. Bemerkenswerth ist an dem Falle noch die überaus beschleunigende Wirkung, welche die bestehende Schwangerschaft auf das Wachsthum der Geschwulst ausübte.

1. W. K. 24jährige Zimmermannsfrau aus B. Aufnahme in die Klinik am 30. V. 1888.

Die blasse, sonst kräftige Patientin ist im September 1887, als sie sich in den ersten Monaten der Schwangerschaft befand, beim Austreiben von Vieh von einer Kuh gegen den linken Oberarm gestossen worden. Patientin empfand anfangs einen heftigen Schmerz, während von einer Geschwulst nichts zu sehen war. Bereits acht Tage nach der Verletzung wurde eine faustgrosse Geschwulst bemerkt, welche so rapid wuchs, dass sie nach 4 Monaten Kindskopfgrösse erlangt hatte. Wegen der bestehenden Gravidität konnte sich Patientin nicht zu einer Operation entschliessen, sie gelangte 4 Tage nach ihrer Entbindung in die Klinik.

Status praes. Der linke Arm ist von der Schulter bis zur Hand bedeutend geschwollen, Schwellung besonders stark am Oberarm. Schwellung daselbst prall elastisch, Haut darüber geröthet, an einigen Stellen befindet sich Pseudofluktuation, nirgends echte Fluktuation. In der Mitte des Oberarms besteht abnorme Beweglichkeit, welche auf eine fractura humeri schliessen lässt, Crepitation ist nicht zu fühlen, ebensowenig sind die Bruchenden zu fühlen. Bei der Untersuchung und Bewegung sind sehr heftige Schmerzen vorhanden. Aktive Bewegung des Armes ist unmöglich, durch die feste gleichmässige Schwellung des Oberarmes hindurch ist nichts von einem Tumor zu fühlen. Kein Zeichen von Lues! Es besteht hohes Fieber!

Die Diagnose schwankt zwischen Osteosarkom und Echinococcus.

Da das Fieber fortbesteht, und die Schwellung

des Armes trotz Hochlagerung zunimmt, so wird am 2. VI. die Exartikulation vorgenommen.

Die Untersuchung des exartikulirten Arms ergab, dass das mittlere Drittel des Knochens durch eine äusserst weiche, sehr zerreissliche Geschwulst vollständig zerstört war, der Knochen ragte mit zackigen Enden etwas verbreitert in die Geschwulst eine Strecke weit hinein. Das Periost überzieht die Geschwulst und ist an seiner Innenseite stellenweise mit sehr zarten Knochenbälkchen versehen. Die Muskeln sind an der Seite der Geschwulst auf eine schmale Zone reduzirt. Im intermuskulären und subkutanen Bindegewebe, ebenso in der Geschwulst selbst befindet sich keine Spur von Eiter, sondern nur eine reichliche seröse Durchtränkung.

Die mikroskopische Untersuchung der Geschwulst ergiebt ein centrales Rundzellensarkom.

Ungefähr 9 Tage nach der Operation trat R. H U. eine Pneumonie auf, welche jedoch bald zur Heilung gelangte. Die Verheilung der Operationswunden erfolgte per primam, so dass die Patientin 4 Wochen nach der Operation entlassen werden konnte.

Die Operirte lebt jetzt, 5 Jahre nach der Operation, noch und ist völlig gesund.

Auch Knochencysten können, sowohl wegen der Spontanfractur, welche sie mit dem Knochenechinococcus gemeinsam haben, als auch wegen ihrer Beschaffenheit und ihres Sitzes am Knochen ein Sarkom vortäuschen. In letzter Zeit hat Schlange im Central-

blatt f. Chirurgie No. 30 (93) fünf Fälle von Knochencysten veröffentlicht, bei welchem dreimal als Sitz der Oberschenkel gefunden wurde.

Sie zeigten eine fasrig-knorpelige oder rein bindegewebige Beschaffenheit, in einem Falle waren auch zahlreiche Riesenzellen vorhanden. Schlange schliesst hieraus, dass der Charakter der Knochencysten als Erweichungscysten von Geschwülsten ohne allen Zweifel ist. Da diese Cysten auch ihren Sitz im Knochenmark und an den Enden der Diaphysen haben, so ist auch eine Verwechselung von Knochencysten mit Sarkom sehr erklärlich.

Schwankt die Diagnose zwischen Echinococcus, Knochencyste und Sarkom, so muss die nach einer Fractur in Folge eines unbedeutenden Traumas auftretende bedeutende Schwellung oft den Verdacht auf ein Sarkom lenken. Der Gefässreichthum der Sarkome verursacht nämlich bei diesen leichter eine starke hämorrhagische Schwellung als bei den Echinococcen und Knochencysten.

Welche Erscheinungen verursacht nun das Wachsthum und die Weiterverbreitung der periostalen Sarkome und wodurch ist ihre eminente Bösartigkeit bedingt?

Das Wachsthum und die Ausbreitung der periostalen Sarkome ist abhängig von der sie umgebenden Kapsel diese ist bestimmend für das raschere und langsamere Wachsen dieser Geschwulste. Der Organismus hat das Bestreben die entstehende Geschwulst in ihrem

Wachsthum zu hindern und sie unschädlich zu machen. Je mehr die Geschwulst sich ausdehnt, eine um so grössere Gewebsneubildung findet statt. Es kommt zu einem Kampfe zwischen dem Organismus und der feindlichen Neubildung. Bei den myelogenen oder centralen Sarkomen, welche wir bei Beurtheilung der Malignität den periostalen oder peripheren Sarkomen gegenüber stellen müssen, ist dieser Kampf lange Zeit von Erfolg. Bei der centralen Lage der Geschwulst im Knochengewebe wird diese von einer starken knöchernen oder bindgewebigen Kapsel umgeben, welche naturgemäss das Wachsthum der Geschwulst lange Zeit aufzuhalten im Stande ist.

Ganz anders verhält es sich bei den periostalen Sarkomen! Die dünne Kapsel, aus Periost oder einer Faszienschicht bestehend, kann der rasch wachsenden Geschwulst nicht lange Widerstand entgegensetzen. Sie wird bald durchbrochen, und ist dies geschehen so ist der Weiterverbreitung der Geschwulst, der Bildung von Metastasen Thor und Thür geöffnet.

Wenn Virchow behauptet, dass bei der Verbreitung des Sarkoms dessen Beziehungen zum Blut- und Lymphgefässsystem von Wichtigkeit sind, so müssen diese Beziehungen für die periostalen Sarkome eine noch grössere Malignität ergeben. Da hauptsächlich das Blutgefässsystem den Weg der Infektion bildet, so finden sich gerade im Periost für die Weiterverbreitung des Sarkoms die denkbar günstigsten Verhältnisse. Die zahlreichen Blutgefässe des Periostes vermitteln

denn auch die Zellenwanderung aus der Geschwulst in die verschiedensten Körpertheile.

Aber nicht allein die dünne Kapsel der peripheren Sarkome bildet einen Grund für das rapide Wachsen und die Bösartigkeit derselben, nein auch die histologische Beschaffenheit dieser Tumoren bietet einen Anhaltepunkt für ihre grössere Malignität. Es sind diese Sarkome meist sehr zellreich und kleinzellig. Diese kleinzelligen Sarkome führen aber erfahrungsgemäss am häufigsten von allen Sarkomarten zu Metastasen und Rezidiven. Und dieser Umstand ist sehr erklärlich: Zellen, welche in ihrem Bau und ihrem Verhalten sich so den weissen Blutkörperchen nähern, wie die kleinen Zellen der Rundzellensarkome, werden auch im Blutkreislauf kein grösseres Hinderniss finden als diese. Umgekehrt ergiebt sich aus dieser Erwägung für die centralen Riesenzellensarkome, ganz abgesehen von ihrem Sitz im Knochen, wegen der Grösse der Zellen die relative Gutartigkeit dieser Geschwulstform.

Seltener als die Blutgefässe bilden die Lymphbahnen die Strassen, welche von den infizirenden Massen eingeschlagen werden, und auf welchen die Bildung von Metastasen zu Stande kommt. Die Lymphdrüsen sind selten sarkomatös erkrankt und geschwellt, es fehlt also das diagnostische Merkmal, welches bei der Beurtheilung der Ausbreitung des Carcinoms von hervorragender Bedeutung ist.

Im Vergleich zu den übrigen Sarkomformen scheint jedoch bei den periostalen Sarkomen eine sarkomatöse

Entartung und Anschwellung der Lymphdrüsen häufiger und von sehr ungünstiger prognostischer Bedeutung zu sein.

In Fall 7 unserer Patienten waren die Lymphdrüsen affizirt. Der Fall endete kurze Zeit nach der Operation lethal und die Autopsie ergab zahlreiche Metastasen auf der Pleura beider Lungen.

Bei der ausserordentlich ungünstigen Prognose, welche die periostalen Sarkome bieten, herrscht über die Art der Behandlung kein Zweifel. Da eine Infection von der ursprünglichen Geschwulst lange, bevor wir makroskopisch die Diagnose stellen können, zu erfolgen pflegt, da wir nicht im Stande sind festzustellen, wie weit die Infection der Weichtheile vorgedrungen ist, so kann nur eine frühzeitige Operation möglichst weit von der Geschwulst entfernt einigermassen günstige Aussichten auf Heilung bieten. In vielen Fällen wird der günstigste Moment zur Operation von den Patienten, weil sie zu spät ärztliche Hülfe aufsuchen, versäumt und dann wird selbst die Amputation oder die Exartikulation nicht im Stande sein, dem weiteren Umsichgreifen dieser Tumoren vorzubeugen, sondern Rezidive werden in rascher Reihenfolge den Tod herbeiführen.

Nachdem ich im Vorstehenden das Wesentlichste über Aetiologie, Diagnose und Verbreitung der periostalen Sarkome anzugeben versucht habe, sei es mir gestattet, folgende Fälle mitzutheilen:

2. R. H. 22jähriger Landwirth aus N.
Aufnahme am 28. I. 1889.

Patient überstand in seiner Jugend Masern und Scharlach, Lungenentzündung vor 2 Jahren, ist sonst immer gesund gewesen. Im Sommer 1888 fing das rechte Knie an zu schmerzen, nur wenig bei Ruhe, mehr beim Gehen. Im October 1888 musste Patient wegen beständiger Schmerzen das Bett aufsuchen.

Im September wurde zuerst eine leichte Anschwellung am Epicondyl tib. intern bemerkt, die Haut darüber war leicht verschieblich. Die Geschwulst nahm ganz allmählich an Grösse zu und erstreckte sich auf die Gegend unterhalb des Knies; das Bein wurde durch heftige reissende Schmerzen allmählich in Flexionsstellung gebracht.

Stat. praes.: Knie rechtwinklig gebeugt, weder active noch passive Bewegung möglich. Beim Versuche zu strecken heftige Schmerzen im Knie. Ziemlich bedeutendes Oedem des rechten Unterschenkels. Die Haut unterhalb des Kniegelenks, besonders an der Innenseite ist stark glänzend, prall gespannt durch einen darunterliegenden Tumor von harter Konsistenz, der sich nur auf den Kopf der Tibia beschränkt. Fibulaköpfchen ohne Abnormität, ist deutlich abzutasten, ebenso der Gelenkspalt; keine Pulsation vorhanden.

Diagnose auf Sarkom periost. wird gesichert durch Inzision in die Geschwulst.

Operation am 29. I. 1889. Amputatio femoris

unterhalb der Mitte, vorderer Hautlappen gebildet, Drain, Verband.

Befund: Das Sarkom geht von dem inneren Periost der Tibiaepiphyse aus, Knochennadeln gehen in die Geschwulst, welche ins Kniegelenk als kleine Pyramide zwischen die Condylen durchgewachsen ist.

Mikrosk. Untersuchung: Osteoidsarkom mit Spindelzellen.

am 13. IV. wird Patient als geheilt entlassen.

Exitus erfolgte $1\frac{1}{2}$ Jahr nach der Operation in Folge eines Rezidivs.

3. 56jähriger Landwirth aus A.

Aufnahme am 1. X. 1889.

Patient erkrankte zu Ostern d. J. unter angeblich rheumatischen Schmerzen im rechten Bein. Er arbeitete bis vor 8 Wochen. Zu dieser Zeit zeigte sich eine Anschwellung des Oberschenkels dicht über dem Knie.

Im März hatte Patient oft ein Gefühl, als sei er im rechten Bein gelähmt. Etwa zu Pfingsten begann Reissen im rechten Schienbein, welches anfangs nur in längeren Zwischenräumen auftrat, später sich öfters und heftiger einstellte. Langsam stieg der Schmerz bis ins Knie hinauf.

Im Sommer fiel den Angehörigen des Patienten das abgezehrte Aussehen desselben auf. Ende Juli wurde eine Schwellung oberhalb des Knies bemerkt. Bis dahin hatte Patient immer noch Erntearbeiten mit verrichtet. Anfang September musste er sich jedoch wegen zunehmender Schmerzen zu Bett legen. Es

stellte sich Fieber ein, die Schwellung nahm mehr und mehr zu, besonders an der Innenseite, wo bald eine Erweichung der Geschwulst bemerkt wurde. Auf diese erweichte Stelle wurde etwa am 20. September vom behandelnden Arzt eingeschnitten. In der weichen Masse wurden kleine Knochensplitter bemerkt, die Wunde selbst war schon nach einigen Tagen putride.

Stat. praes.: Patient sehr abgemagert, blass, hat trockene Zunge und hohes Fieber (über 39°).

Starke ödematöse Schwellung des ganzen rechten Beins vom Knie aufwärts bis zum Becken. Davon sich abhebend über dem Knie eine härtere Schwellung, besonders an der Vorder- und Innenseite. Hier an der Grenze des unteren und mittleren Drittels eine 10 cm. lange Schnittwunde, aus welcher stinkende Jauche ausfliesst. In der Umgebung Gas und Flüssigkeit im Unterhautzellgewebe. Das stark ausgedehnte Kniegelenk enthält ebenfalls Gas und Flüssigkeit.

am 2. X. Operation: Inzision auf die Geschwulst; oberhalb des Knies zeigt sich dieselbe als durch jauchig zerfallene Neubildung bedingt. Amputation des Oberschenkels etwas oberhalb der Mitte

Die Jauchung reicht in den Muskelinterstitien bis dicht an die Absetzungsstelle heran. Naphthalin auf die Wunde. Verband. Wundverlauf erfolgt ohne Störung. Mikroskopischer Befund der Geschwulst: Rundzellensarkom.

am 9. XI. Wunde granulirt gut, Stumpf konisch. In Narkose und unter Blutleere Abkratzung der Gra-

nulationen, Resektion des Knochenstumpfes in einer Länge von 7 cm. (Stumpf knopfartig verdickt.) Naht, Drainage, Verband.

am 1. XII. Patient wird geheilt entlassen.

am 12. I. 1890. Patient stellt sich vor, sieht sehr elend aus, schiebt dies auf kurze Zeit vorher überstandene Influenza. Stumpfende dick, Schwellung im Becken deutet auf Metastasen.

am 20. I. 1890 ist Patient ganz plötzlich $3^1/_2$ Monat nach der Operation wahrscheinlich in Folge einer Embolie verstorben.

4. K. Z. Zwölfjähriger Handarbeiterssohn aus V. Aufnahme am 19. IV. 1890.

Patient ist bis jetzt stets gesund gewesen, Vater will keine Lues gehabt haben.

Im November 1888 fiel beim Abladen von Holz ein Scheit auf den rechten Unterschenkel, der seit dieser Zeit langsam anschwoll. Am 12. III. 1890 inzidirte der behandelnde Arzt die Geschwulst, es floss nur blutiges Serum zwischen Knochen und Periost hervor. Eine zweite Inzision nach 14 Tagen.

Stat. praes.: Blasser Knabe von grazilem Knochenbau. Der rechte Unterschenkel in seinen mittleren zwei Dritttheilen dick aufgetrieben, zwei eiternde Inzisionswunden gehen durch eine ziemlich weiche Geschwulst, die dem Knochen fest aufsitzt und mit der Haut verwachsen ist. Die Auftreibung hat die Form einer Spindel und reicht nach oben bis an die Tuberositas Tibiae.

am 23. IV. Amputatio femoris. Narkose, Blutleere, die Geschwulst wird weit gespalten, sie ist offenbar ein periostales weiches Sarkom der tibia. Deshalb Amputation dicht oberhalb des Knies, Gritti wird deshalb nicht gemacht, weil der vordere Hautlappen in zu grosse Nähe der von der Geschwulst ergriffenen Haut fallen würde.

Das Sarkom geht vom Periost der Diaphyse aus, das Mark ist gesund. Von der cortikalis gehen zahlreiche feine Knochenspikula in den Tumor. Auffallend ist eine sehr reichliche milchige Flüssigkeit in einzeln Theilen der sehr weichen Geschwulst.

am 25. V. 1890: Patient wird nach fieberlosem Wundverlauf geheilt entlassen. An der Operationswunde befinden sich nur noch kleine granulirende Drainstellen.

Es handelte sich bei dem Patienten um ein Rundzellensarkom.

$^1/_2$ Jahr nach der Operation erfolgt der Exitus lethalis in Folge eines Rezidives im Leibe.

5. A. H. 16jähriger Schriftsetzerlehrling aus W. Aufnahme am 8. VI. 1891.

Patient ist vor $^3/_4$ Jahr beim Turnen auf das linke Knie gefallen. Nach dem Fall trat geringe Schmerzempfindlichkeit auf, welche aber nach kurzer Zeit wieder verschwand. Vor 8 Wochen fiel Patient abermals einige Stufen herab. Er empfand hierauf Schmerzen im Knie, welche anhielten und immer stärker wurden. Schon einige Zeit vor dem letzten Fall war eine An-

schwellung innen oberhalb des Knies bemerkt worden, es war auch aufgefallen, dass Patient anfing zu hinken.

Stat. praes.: Schwächlicher blasser Mensch, Brustorgane gesund. Linker Femur dicht über dem unteren Gelenkkörper medialwärts aufgetrieben, stärkere Vorwölbung nach innen zu. Haut über dem Tumor leicht ödematös. Tumor sehr hart, ohne Pulsation, auf Druck schmerzhaft. Das Knie kann nicht ganz gestreckt werden, auch die Flexion ist gehindert, keine Drüsenvergrösserung. Temp. normal.

Diagnose: periostales Sarkom.

am 15. VI. Narkose: Inzision durch die ödematöse Haut und das stark durchtränkte Unterhautzellgewebe führt in grauweisses in Folge von Knocheneinlagerung knirschendes Sarkomgewebe. Amputatio femoris: Die Durchsägung des Knochens erfolgt 28 cm. über der Kniegelenkfläche.

Der Durchschnitt der Geschwulst zeigt, dass dieselbe, vom Periost ausgegangen, am untersten Theil der Diaphyse sitzt und in das Mark hinein gewandert ist. Die grauweisse Geschwulst ist von zahlreichen Knochennadeln durchsetzt. Wundverlauf fieberfrei.

Osteoidsarkom mit Spindelzellen.

am 29. VII. wird Patient geheilt entlassen.

am 21. II. 1892 stellt sich Patient wieder vor mit einem Tumor dicht unter dem rechten Humeruskopf, welcher vor einigen Tagen durch Zufall bemerkt worden ist. Die völlig schmerzlose Geschwulst ist ein epiphysäres Sarkom. Operation wird abgelehnt.

Der Tod erfolgte 1 Jahr nach der Operation in Folge des Rezidivs.

6. E. S. 34jähriger Landwirth aus K. Aufnahme am 12. VI. 1892.

Patient hat seit ca. $^3/_4$ Jahr Empfindungen am rechten Oberarm beim Arbeiten, seit 8 Wochen ist eine Schwellung unterhalb der Schulter bemerkt worden. Der sonst gesunde kräftige Mann zeigt eine faustgrosse Auftreibung des rechten Humerus, besonders nach vorn im obersten Theil der Diaphyse, die sich glatt und sehr hart anfühlt. Die Diagnose wird auf ein central entwickeltes, in letzter Zeit zum Durchbruch gelangtes Osteosarkom gestellt und dem Patienten wird die Sicherstellung der Diagnose durch Inzision und event. daran anzuschliessende Exartikulation des humerus vorgeschlagen.

am 30. VI. entzieht sich Patient einer weiteren Behandlung und meldet sich am 12. VII. wieder zur Aufnahme.

Operation am 14. VII. Inzision ergiebt zweifellos ein Osteosarkom, es erfolgt die Exartikulation des humerus. Bei liegendem Schlauch erfolgt successive Durchtrennung der Weichtheile, wobei ein grösserer lateraler und kleinerer medialer Lappen gebildet wird. Nach Abnahme des Schlauchs geringe Blutung.

Jodoform, Naht, Drainage der Wunde. Die nähere Besichtigung der Geschwulst ergiebt, dass der Tumor nicht central, sondern periostal entstanden ist. Die unterliegende cortikalis ist auffallend verdickt und

kompakt. Der Tumor zeigt auf dem Durchschnitt deutlich chondrosarkomatöse Beschaffenheit.

Chondrosarkom.

Wundverlauf erfolgt ohne wesentliche Störung.

am 12. IX. wird Patient geheilt entlassen mit soliden schmalen weissen Narben an der Operationsstelle.

Narben nirgends druckempfindlich.

am 25. VII. 1893 stellt sich Patient wieder vor. An den Narben ist nichts Verdächtiges bemerkbar, sie sind nirgends druckempfindlich, die Heilung ist als eine vollständige zu betrachten.

Der Operirte befindet sich jetzt noch, 1 Jahr 4 Monate nach der Operation gesund und wohl.

7. B. T. 20jährige Landwirtsfrau aus B. Aufnahme am 20. V. 1892.

Eltern und Geschwister sind gesund. Patientin bekam vor 7 Monaten eine langsam wachsende Geschwulst am rechten Knie. Wegen bestehender Schwangerschaft lehnte ein zugezogener Chirurg die Operation ab. Vor 4 Wochen kam Patientin normal nieder. Der behandelnde Arzt punktirte vor Kurzem zweimal das Gelenk.

Stat. praes.: Enorm blasse, sehr magere Patientin. Temp. 39,5° 124 regelmässige Pulse. Herz und Lungen sind gesund, etwas Eiweiss im Urin, Lebergegend etwas empfindlich, rechtes Knie im Bereich des femur enorm dick. Umfang beträgt 61 cm, gegen 29,5 cm, auf derselben Stelle links gemessen.

Auf der Anschwellung befinden sich zahlreiche, ektatische Venen und zwei thalergrosse ulzerirte Stellen, aus denen sich äusserst übelriechende Jauche entleert. Im oberen Drittel ist der Unterschenkel erst normal. Inguinaldrüsen etwas geschwellt, Konsistenz ziemlich fest, an den jauchigen Stellen Fluktuation, Knie steht in Flexionsstellung.

am 30. V. Narkose, Amputation des Oberschenkels hoch oben. Muskulatur stark ödematös und verfettet, jedoch nicht sarkomatös entartet. Nach Lösung des Schlauches geringe Blutung. Da der Knochen stark prominirt und eine Absägung weiter oben wegen der Nähe des Gelenks und weil man Rezidiv in den Knochenstumpf befürchtet, nicht angeht, so wird nachträglich zur Exartikulation geschritten, welche nach Hinzufügung eines äusseren Schnittes auf den Trochanter sehr leicht gelingt. Lockere Tamponade mit Jodoformgaze. Keine Nähte, Verband. Puls hat sich während der Operation nicht verschlechtert.

Es handelte sich um ein offenbar vom Periost ausgegangenes Sarkom, welches gleichmässig rings um den femur zu Mannskopfgrösse entwickelt ist. Femur selbst ist oberflächlich rauh, sonst aber gut erhalten. Vom Femur aus nach aussen ist der Tumor mit Knochenspikulis durchsetzt, welche sich leicht mit dem Messer schneiden lassen. Tumor sieht durchaus wie ein Sarkom aus und ragt mit einigen Knollen ins Kniegelenk, welches mit jauchigem Eiter erfüllt ist. Unter der Haut über dem Tumor mehrere jauchige

Eiterherde. — Patientin stirbt am Tage nach der Operation.

Die Autopsie ergiebt keine Nachblutung, sondern nur enorme Anämie, ansserdem auf der rechten und linken pleura costalis mehrere flache, markstückgrosse, knochenhaltige Metastasen.

8. R. F. 21jähriger Arbeiter. Aufnahme am 10. VI. 1893.

Patient ist bis jetzt immer gesund gewesen, Eltern leben und sind ebenfalls gesund, ebenso die Geschwister.

Im Februar d. Js. war Patient noch völlig gesund, hatte nirgends Schmerzen am Körper und konnte alle Arbeiten verrichten, hat zu dieser Zeit auch noch getanzt. Anfang März (vor 3 Monaten) spürte Patient im linken Bein dicht über dem Knie, leichtes Reissen, welches ihn jedoch in seinen Verrichtungen nicht weiter hinderte. Bald darauf stiess er beim Pflügen mit dem linken Oberschenkel dicht über dem Knie an den Querstab des Pfluges.

Der Stoss schmerzte sehr heftig und seitdem hatte Patient andauernd soviel Schmerzen, dass er nur noch leichte Arbeiten mühsam verrichten konnte. Vor 14 Tagen wurden die Schmerzen so gross, dass Patient andauernd liegen musste.

Stat. praes.: Mittelkräftiger blasser Mensch. Lungen gesund. Lebergrenze normal, kleine Milzdämpfung, keine Lymphdrüsenschwellung, Urin frei, Blut normal, kein Fieber.

Linker Oberschenkel im unteren Drittel gleich-

mässig verdickt und aufgetrieben, wechselnde Konsistenz zeigend, vorn und aussen prall elastisch, ebenso hinten, nach innen zu deutlich fluktuirend, an cirkumscripten Stellen besteht auch leichtes Pergamentknittern. Patella erscheint etwas abgehoben, leicht ballotirend. Es scheint kein Gelenkerguss vorhanden zu sein. Keine Drüsenschwellung in der Leistengegend.

Diagnose Sarkoma femoris. Die Amputation wird so hoch oben vorgenommen, dass der Knochen bis nahe an den trochant. min. in Wegfall kommt. Naht, Drainage, Verband (14. VI. 1893.)

Es handelt sich um ein periostales Sarkom, welches ausgedehnte mit Blut gefüllte Hohlräume enthält. Das Geschwulstgewebe verdankt seine weichere oder härtere Konsistenz der verschiedenartigen Durchsetzung mit Knochenspikulis, ist auf der lateralen Seite am stärksten und nimmt nach der medialen Seite sowohl vorn als hinten allmählich ab, um schliesslich vorn ganz aufzuhören. Auf der medialen Seite ist das Gewebe der Geschwulst in Folge dessen fast breiig weich, hier sind die blutführenden Hohlräume auch am ausgedehntesten. Die obere vordere Umschlagstelle des Kniegelenkes ist durch die wachsende Geschwulst stark nach unten gedrängt. Die Patella ist dadurch etwas aufgerichtet worden. Vermehrte Synoviamenge findet sich nicht im Gelenk, die Geschwulst ist nicht ins Gelenk perforirt. Die vena poplitea war thrombosirt und bedingte deshalb das Oedem am Unterschenkel. Spindelzellensarkom.

Der Heilungsverlauf nach der Operation war ein andauernd fieberfreier. Die vollständige Genesung wurde dadurch etwas hinausgeschoben, dass ein etwa 5 cm. langer und $1^1/_2$ cm. breiter Streifen der Haut am lateralen Wundwinkel gangränös wurde.

Am 7. September 1893 wurde Patient geheilt entlassen. Die Beschaffenheit des Stumpfes war eine sehr gute, Patient fühlte sich sehr wohl, nirgends war etwas pathologisches bei ihm nachzuweisen.

Ungefähr zwei Monate nach seiner Entlassung ist der Operirte plötzlich gestorben, über die direkte Todesursache ist nichts bekannt.

9. R. St. 24jähriger Kellner aus H. Aufnahme am 29. April 1891. Entlassung am 27. Juni.

Wiederaufnahme am 7. October 1893. Entlassung am 5. Dezember 1893.

Unter leichtem Unwohlsein trat vor $1^1/_2$ Jahren in der rechten Kniekehle Stechen auf, das sich häufig wiederholte. Seit 1 Jahre bemerkt Patient eine Schwellung in der Kniekehle; er kann das Bein nicht durchdrücken, bei längerem Gehen und Stehen tritt Ermüdung und Schmerz ein, so dass Patient in seinem Berufe gehindert ist. Da sich der Zustand trotz aller möglichen Therapie nicht ändert, sucht Patient die Klinik auf, die Familie soll gesund sein.

Stat. praes.: Schwächlicher, langer Mensch, an dessen inneren Organen nichts nachzuweisen ist.

In der rechten Kniekehle über dem condyl. int., theilweise unter den medialen Sehnen der Kniekehle

liegend, eine ziemlich feste cirkumscripte Schwellung, diese ist sehr druckempfindlich, festsitzend, zeigt keine Fluktuation. Die Schwellung ist ca. hühnereigross, hat eine längliche Form. Diagnose unbestimmt. In Frage kommt Periostitis, Lues, Lymphangiom, Sarkom, Tuberkulose.

am 1. V. Narkose: Inzision führt in grauröthliche, faserige Gewebemasse, die in einer Knochenvertiefung liegt, in deren Bezirk der Knochen etwas erweicht, käsig erscheint, so dass einige Stückchen desselben mit dem scharfen Löffel leicht abzukratzen sind. Nach dem Aussehen der Affektion kann man immer noch zwischen Tuberkulose, Lues und Sarkom schwanken. Das Kniegelenk wird in kurzer Strecke eröffnet, die Synovalis erscheint normal, Drain wird eingelegt, Wunde bleibt offen.

Die mikroskopische Untersuchung ergiebt ein periostales Spindelzellensarkom.

Die Amputation des Femur wird vorgeschlagen, Patient will jedoch noch abwarten.

am 27. VI. Wunde ist in der Tiefe geschlossen, granulirt nur mehr oberflächlich, Patient wird auf Wunsch entlassen.

am 21. IX. 93. Patient kommt mit einem Riesentumor der Kniekehle, der die ganze Wade und die untere Hälfte der Flektorenseite des Oberschenkels einnimmt, zurück. Der Tumor soll in den letzten acht Wochen gewachsen sein, Patient sieht sehr elend aus, Inguinaldrüsen sind geschwollen, auf den inneren

Organen ist nichts nachzuweisen. Nachdem Patient wiederum die Operation abgelehnt hat, lässt er sich am 7. X. 1893 wieder aufnehmen, da er sich zur Amputation entschlossen hat. Status wie vor 14 Tagen.

am 11. X. Narkose: Amputation des Femur zwischen oberen und mittleren Drittel.

Die Inguinaldrüsen werden unberührt gelassen, da auch in der Beckenschaufel bereits einige Drüsen zu fühlen sind.

Der Tumor hängt nur an ganz kleiner cirkumscripter Stelle mit dem Knochen zusammen. Diese Stelle liegt an der lateralen oberen Kante des medialen Condylus femoris. In den Knochen selbst ist der Tumor nicht eingedrungen. Der Tumor setzt sich zusammen aus einer Anzahl grösserer und kleinerer knolliger Abschnitte von verschiedener Konsistenz. Der Festigkeitsgrad dieser einzelnen Tumorbezirke erweist sich als bedingt durch die grössere oder geringere Durchsetzung der Neubildungsmassen mit Knochenspikulis, so dass einige Bezirke fast breiig weich, andere ziemlich derb erscheinen.

Die mikroskopische Untersuchung des Tumor zeigte ein Gewebe, das aus mittelgrossen Rundzellen mit Riesenzellen durchzogen von Schindelzellenzügen in bald stärkerer bald geringerer Dichte bestand. Verlauf ist völlig reaktionslos.

am 4. XI. Amputationswunde ist geheilt, Patient steht auf.

am 5. XII. 93. Patient wird mit sehr schönem

Stumpf entlassen, sein Aussehen hat sich seit der Operation entschieden gebessert. Die Inguinaldrüsen scheinen sich eher verkleinert zu haben. An den inneren Organen ist nichts Pathologisches nachweisbar. Patient ist völlig frei von Schmerzen, fühlt sich subjektiv sehr wohl.

am 1. III. 1894. Der Operirte stellt sich dem Verfasser vor; er sieht sehr gut aus, behauptet an Körpergewicht zugenommen zu haben, hat immer guten Appetit und schläft auch gut. Der Stumpf ist gut verheilt, Inguinaldrüsen noch etwas vergrössert, bei Druck nicht wesentlich schmerzhaft. Bei Witterungswechsel soll angeblich etwas Empfindlichkeit im Stumpfe bestehen.

Ein Fall von einem inoperabelen periostalen Sarkom, welcher sich jetzt noch in der chirurgischen Klinik zu Jena befindet und dadurch bemerkbar ist, dass der äusserst grosse Tumor in einer Zeit von 6 Monaten gewachsen ist, mag noch an letzter Stelle in dieser Arbeit Platz finden und durch beigefügte Zeichnung anschaulich gemacht werden.

10. P. K. 27jähriger Handarbeiter aus Z. Patient ist früher stets gesund gewesen, Eltern sind ebenfalls gesund gewesen und in hohem Alter gestorben, ein Bruder lebt und ist gesund, 1 Bruder starb im Alter von 13 Jahren an unbekannter Krankheit.

Anfang Juni 1893 spürte Patient ohne irgend welche Ursache Stechen im linken Oberarm, seit Anfang September war Patient in Folge dieses Stechens

nicht mehr arbeitsfähig, seit der Zeit schwoll auch der Arm allmählich und ist seit zwei Monaten so dick wie jetzt.

Ende Januar 1894 suchte Patient die hiesige Klinik auf. An den inneren Organen nichts nachzuweisen.

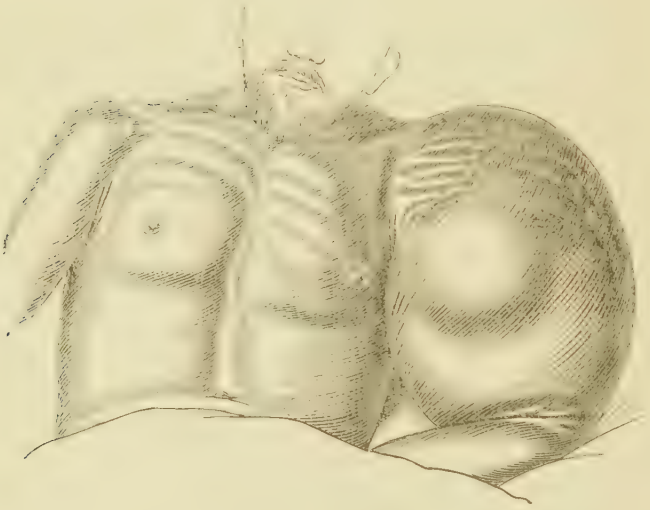

K. aus **Z. b. G.**

$^{2}/_{15}$ der natürlichen Grösse.

Stat. praes.: Der linke Oberarm ist von einem enorm grossen Tumor eingenommen, der Tumor zeigt wechselnde Konsistenz, eine apfelgrosse harte prominirende Stelle medialwärts gelegen, auf dem Tumor zahlreiche ektatische Venen, der Tumor reicht bis an das Ellbogengelenk herab und ist an seiner hinteren

Seite ulzerirt. Unterarm und Hand sind stark ädematös geschwellt. Ein Zapfen von der Geschwulst schiebt sich an der vorderen Seite unter den pectoralis, an der hinteren Seite unter die scapula.

Nebenstehende Zeichnung und die folgenden Maasse gewähren die richtige Anschauung von der Grösse der Geschwulst.

Der Umfang der Geschwulst, ungefähr in der Höhe der linken Brustwarze über den Tumor gemessen, beträgt 90 cm. der Umfang in der Axelhöhle gemessen 60 cm., die Entfernung vom proc. coracoid. bis olecranon über den Tumor gemessen beträgt 58 cm.

Die Operation musste im vorliegenden Falle als aussichtslos betrachtet werden, weil an der vorderen und hinteren Seite die Geschwulst auf den Körper hinübergegriffen hatte und bei dem geschwächten Zustand zu befürchten war, dass Patient auf dem Tische liegen bleiben würde.

Fassen wir nun die wichtigsten Punkte zusammen welche sich aus der Mittheilung der vorstehenden Krankengeschichten ergeben, so finden wir folgendes Resultat:

Es waren am periostalen Sarkom erkrankt 8 Patienten, 1 Frau und 7 Männer, ausserdem war 1 Patient

an Chondrosarkom 1 Patientin an einem centralen Rundzellensarkom erkrankt. Von den 10 Patienten standen 7 im Alter von 12 bis 27 Jahren, die übrigen drei im Alter von 32, 36 und 56 Jahren.

Die Neubildung hatte 5mal ihren Sitz am femur und 3mal am humerus und 2mal an der tibia, am femur war 4 mal die Epiphyse und 1 mal die Diaphyse ergriffen. 6 mal wurde die Amputation und 3 mal die Exartikulation vorgenommen, 1 Fall blieb unoperirt.

Die mikroskopische Untersuchung der Tumoren ergab 2 mal ein Rundzellensarkom, 2 mal ein Osteoidsarkom 1 mal ein Chrondrosarkom und 2 mal ein Spindelzellensarkom, in drei Fällen liegt das Ergebniss der mikroskopischen Untersuchung nicht vor.

Welches war nun das Schicksal der Operirten? Soweit das fernere Schicksal derselben nicht genau bekannt war, wurde dasselbe durch Anfragen bei den Heimathsbehörden ermittelt.

Von den acht an periostalem Sarkom erkrankten Patienten wurde 1 Fall nicht operirt, die übrigen sieben haben die Operation selbst überstanden. Es sind jedoch alle gestorben bis auf Fall 9. Eine Patientin starb am Tage nach der Operation, ein anderer Patient ganz plötzlich $3^1/_2$ Monate und einer ebenfalls plötzlich 5 Monate nach der Operation, jedenfalls in Folge einer Embolie. Es waren dies No. 7, No. 3 und No. 8. Die beiden ersten Fälle hiervon gelangten schon im desolaten Zustande zur Operation. Drei andere Operirte No. 9, 5 und 2 starben $^1/_2$ Jahr, 1 Jahr

und $1^1/_2$ Jahr nach der Operation an Rezidiven. Bei No. 9 sind jetzt 5 Monate nach der Operation verflossen, und wenn sich auch der Operirte anscheinend wohl befindet, so kann doch nach dieser kurzen Zeit von einer Heilung nicht die Rede sein.

Eine Heilung durch die Operation ist also bei den mitgetheilten Fällen von periostalem Sarkom nicht erzielt worden. Wohl aber wurden 2 Heilungen durch die Operation erreicht, bei einem centralen Rundzellensarkom und einem Chondrosarkom, bei No. 1 und No. 6, Fälle, welche eben wegen der erzielten Heilung oben mit angeführt wurden. Beide Operirte haben sich uns vor Kurzem vorgestellt und die Untersuchung derselben hat nichts Pathologisches ergeben können Bei No. 1 sind 5 Jahre, bei No. 6 1 Jahr und 7 Monate seit der Operation verflossen. In beiden Fällen wurde die Exartikulation vorgenommen.

Bork hatte als Endresultat seiner Untersuchungen, welche er an der Hand von 120 Fällen gemacht hat, gefunden, dass von 87 wegen maligner Neubildungen im Hüftgelenkexartikulirter, welche die Operation selbst, überstanden hatten, von keinem einzigen eine definitive Heilung seines Grundleidens bekannt war. Diese Angaben mögen für die Fälle von periostalem Sarkom zutreffend sein, immerhin beweisen die in zwei Fällen bei centralem Sarkom und bei Chondrosarkom durch Exartikulation von uns erzielten Heilungen, dass eine Heilung maligner Neubildungen durch Exartikulation

möglich ist, und dass, was Bork anzweifelt, wenn keine Heilung erzielt werden kann, sicherlich das Leben der Patienten durch die Operation verlängert werden kann.

Für die Behandlung der periostalen Sarkome, welche nach unserer Erfahrung eine sehr schlechte Prognose geben, halten wir uns berechtigt, folgende

Grundsätze aufzustellen:

1. Eine konservative Behandlung der periostalen Sarkome ist als ein verhängnissvoller Fehler anzusehen.
2. Die Operation muss möglichst frühzeitig vorgenommen werden.
3. Der Exartikulation gebührt der Vorzug vor der Amputation.